

SÍNDROME DEL OPÉRCULO TORÁCICO DERECHO POR COSTILLA CERVICAL Y REPARACIÓN DE ANEURISMA DE ARTERIA SUBCLAVIA

Right Thoracic Outlet Syndrome due to Cervical Rib and Subclavian Artery Aneurysm Repair

RESUMEN

El término síndrome del opérculo torácico (STO) fue acuñado para aquellos pacientes con compresión de los vasos subclavios, arteria o vena y el plexo braquial en la zona del opérculo. Es responsable del 5 al 10% de los síntomas dolorosos de la extremidad superior.

Se desarrolla un caso de un paciente femenino de 70 años, que ingresa por dolor en miembro superior derecho, de unos 2 meses de evolución asociado a parestesias, frialdad y debilidad de este. La angiografía evidencia aneurisma de arteria subclavia derecha y costilla cervical presente y fusionada con primera costilla torácica. En la intervención quirúrgica se realiza resección de costilla cervical supernumeraria y reparación de aneurisma con prótesis de PTFE.

Palabras clave: Costilla cervical, aneurisma, arteria subclavia





ABSTRACT

The term Thoracic Outlet Syndrome (TOS) was coined to describe a group of patients with compression of the subclavian vessels, artery or vein and the brachial plexus in the area of the thoracic outlet. TOS is responsible for 5 to 10% of painful symptoms in the upper limb.

A case of a 70-year-old female patient is described, who is admitted due to pain in the right upper limb of about 2 months of evolution, associated with paresthesia, coldness and weakness. Angiography shows aneurysm of the right subclavian artery and cervical rib present and fused to the first thoracic rib. In the surgical intervention, a supernumerary cervical rib resection and aneurysm repair with a PTFE prosthesis were performed.

Keywords: Cervical rib, aneurysm, subclavian artery

Autores:

Lucas Zorn¹, 
Gustavo Frascarelli², 
Julio Uliana³, 
Juan Bykaluk⁴, 

¹ Médico cirujano general y concurrente colegiado de Cirugía Vascul Periférica del Hospital Dr. José Penna de Bahía Blanca.

² Médico cirujano vascular periférico y jefe de Unidad Vascul Periférica del Hospital Dr. José Penna de Bahía Blanca.

³ Médico cirujano de tórax y jefe de Unidad de Cirugía de Tórax del Hospital Dr. José Penna de Bahía Blanca.

⁴ Médico cirujano general y jefe del Servicio de Cirugía General del Hospital Dr. José Penna de Bahía Blanca.

Correspondencia:

Lucas Zorn
Dirección: Misiones 672, Bahía Blanca, Buenos Aires, Argentina.
CP 8000.
E-mail: lucas_zorn@hotmail.com

INTRODUCCIÓN

El síndrome del opérculo torácico (SOT) es responsable del 5 al 10% de los síntomas dolorosos de la extremidad superior. Afecta al 8% de la población general, con una frecuencia de 3-80 casos por 1000 individuos y una incidencia desconocida, refiriéndose a pacientes con compresión de los vasos subclavios (arteria o vena) y el plexo braquial en la zona del opérculo torácico^(1,4).

Es más común en las mujeres que en hombres (una relación 3-4:1). Los casos más frecuentes se dan en jóvenes y adultos entre los 25 a los 40 años.

Los síntomas neurogénicos son los más usuales, representan alrededor de 90-95% de todos los casos, seguidos de la sintomatología venosa en un 5-10% y arterial en <1% aproximadamente.

La costilla cervical es la causa más común, tiene una incidencia del 0,2 al 1% de la población, 50 al 80% son bilateral y solo el 10 al 20% producen síntomas, tiene una relación de 2:1 en las mujeres versus los hombres.

Existen 3 grandes grupos etiológicos: las anomalías óseas, las anomalías de tejidos blandos y las anomalías posturales. En las óseas: costillas cervicales, megaapófisis transversa de C7, anomalías de la primera costilla, no uniones o pseudoartrosis de la clavícula, callos hipertróficos de la clavícula o tumores. Anomalías de tejidos blandos: hipertrofia muscular cervical (músculos escaleno anterior, escaleno medio, pectoral menor y subclavio) o las bandas fibrosas (ligamentos costocoracoideo, membrana costoclavicular) o anomalías musculares congénitas.

El SOT está compuesto por tres formas usuales. La primera, es el SOT neurogénico (SOTN), que comprende la sintomatología neurológica del síndrome; la segunda, es el SOT venoso (SOTV), que produce síntomas venosos puros, como trombosis de la vena subclavia, y por último, está el SOT arterial (SOTA), el cual es extremadamente raro, y se manifiesta con sintomatología arterial pura secundaria a trombosis arterial o aneurismas arteriales de la arteria subclavia.

Con respecto a estudios complementarios: la radiografía de tórax y cervical se utiliza para descartar o confirmar anomalías óseas. La tomografía axial computarizada (TAC) ofrece una mejor información anatómica, en especial cuando se sospecha de una etiología de origen óseo. La resonancia nuclear magnética (RNM) permite una adecuada valoración de los tejidos blandos, especialmente del plexo braquial. Y la arteriografía, de utilidad muy limitada, y solo debe ser utilizada

cuando un paciente presenta síntomas y signos de insuficiencia e isquemia arterial^(1,2,5).

CASO CLÍNICO

Se trataba de un paciente femenino de 70 años derivado de la zona, que ingresaba por dolor en miembro superior derecho de intensidad 9/10, de unos 2 meses de evolución asociado a parestias, frialdad y debilidad de este. Sin alergias ni enfermedades, tabaquista de 5 cigarrillos/día desde hacía 20 años. Medicada con acenocumarol 1mg/día, que había recibido una trombectomía de miembro superior derecho hacía 1 mes.

Con un examen físico anormal en donde se constataba: tórax asimétrico con masa pulsátil supraclavicular derecha de unos 3x4 cm. Test de Adson positivo. Test de Wright positivo. Pulso axilar, humeral, radial y cubital presentes y débiles. Relleno capilar enlentecido y frialdad distal del miembro superior derecho.

Laboratorio: hematocrito 34, hemoglobina 11,3, urea 0.43, creatinina 8,3 y RIN 2,77. Angiotomografía: aneurisma de arteria subclavia derecha de unos 20 mm, con trombo mural en su interior y costilla cervical presente y fusionada con primera costilla torácica (*Figura 1*).

Por la signosintomatología previa de la paciente, el antecedente quirúrgico y los estudios de imágenes, se interpreta como STO de etiología vascular. Por tal motivo, se decidió conducta quirúrgica para resolución de su afección, previa optimización de coagulograma y realización de evaluación prequirúrgica cardiovascular.

Se realiza abordaje supraclavicular, reparo de elementos vasculares y nerviosos, sección de músculo escaleno, resección de costilla cervical supernumeraria y reparo de aneurisma posestenótico con prótesis de PTFE (*Figura 2*).

Al tercer día del posoperatorio, se le otorga el alta hospitalaria con pulsos periféricos conservados, buena movilidad e integridad nerviosa del miembro superior y la antiagregación correspondiente. Su seguimiento continúa por consultorio externo de cirugía torácica y vascular periférica.

CONCLUSIÓN

El tratamiento del SOT consta de un manejo multidisciplinario, enfocado en tres objetivos principales: disminución en la compresión neurovascular, manejo del dolor, control sintomático y, por último, mejorar calidad de vida⁽³⁾.

Para el tratamiento quirúrgico se tiene en cuenta la no respuesta al manejo conservador al menos

FIGURA 1. 1. Aneurisma de arteria subclavía en corte axial de TAC. 2. Aneurisma de arteria subclavía en corte coronal de TAC. 3. Reconstrucción 3D de alteración ósea. 4. Paquete vascular subclavio junto a anomalía ósea.

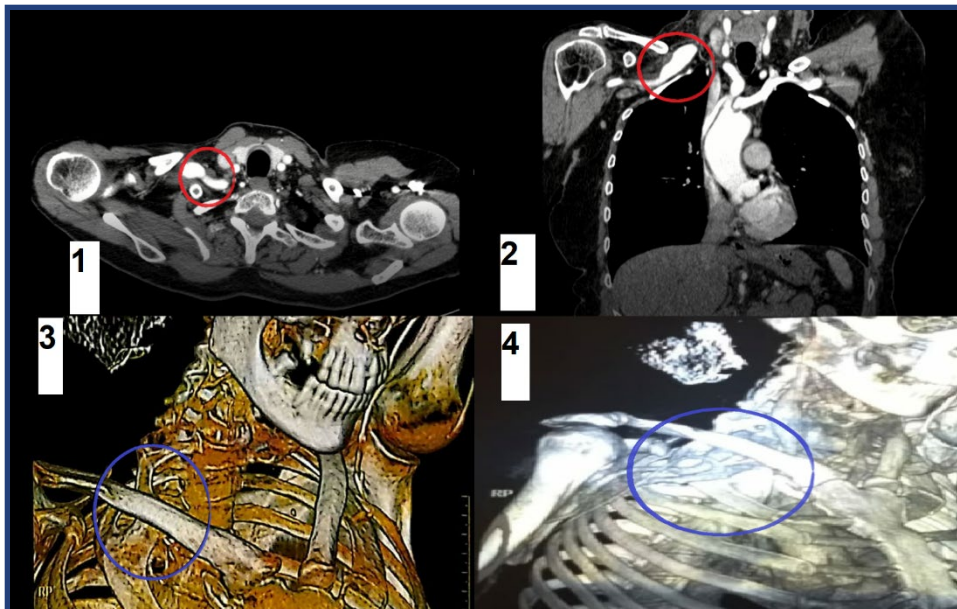
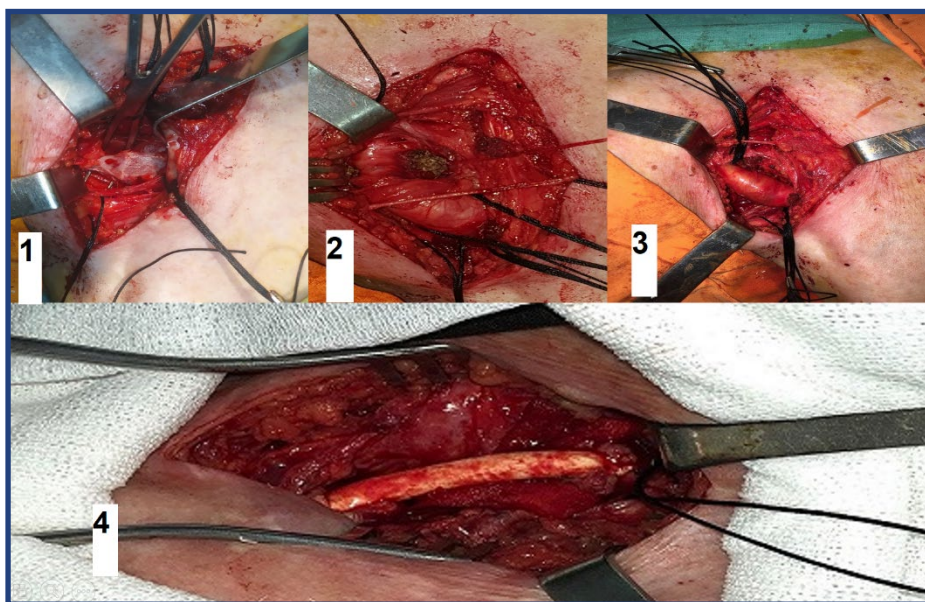


FIGURA 2. 1. Costilla cervical unida a primera costilla. 2. Sección de músculo escaleno. 3. Aneurisma subclavio. 4. Bypass subclavio-axilar con prótesis de PTFE.



durante 3 meses, el compromiso motor-sensitivo, la claudicación vascular, anomalía anatómica reconocida y disminución en las actividades de la vida diaria.

La vía supraclavicular es preferida ya que permite realizar resección de la primera costilla, además de tener buen acceso para los reparos vasculares⁽⁶⁾.

Cabe destacar que la sintomatología que presentó la paciente es la menos frecuente.

Conflicto de intereses

Los autores no reportan conflicto de interés.

REFERENCIAS

1. Celso, ML, Torres, MD et al. Report and Discussion of a Study Case: Thoracic Outlet Syndrome. Med UNAB. Noviembre 2015.
2. Sanabria, J. Zabala, A et al. Síndromes compresivos vasculares: un desafío diagnóstico. Rev Argent Radiol 2019; 83:160-169.
3. Nava, F, Barrial, M et al. Síndrome del opérculo torácico en adolescentes: serie de casos. Cir Pediatr. 2020; 33:110-114.
4. Quesada Garro, JC. Síndrome de opérculo torácico asociado a costilla cervical o de Eva. Presentación de caso. Revista médica de Costa Rica y Centroamerica, 2014, (612) 649-653.
5. Selmonosky, C et al. The diagnosis of thoracic outlet Syndrome. Myths and facts. Rev. Chilena de Cirugía. Vol 60 - Nº 3, junio 2008; 255-261.
6. Smith, DE. Síndrome del opérculo torácico. Hematología. Vol. 20. Sep. 2016.